

© Кондратюк В.М., Ковальчук В.П., Хіміч С.Д.

УДК: 617-022:579.22:616-003.9:579.841.92

Кондратюк В.М.<sup>1</sup>, Ковальчук В.П.<sup>2</sup>, Хіміч С.Д.<sup>2</sup>

<sup>1</sup>Військово-медичний клінічний центр Центрального Регіону (вул. Князів Коріатовичів, 185, м.Вінниця, Україна, 21018);

<sup>2</sup>Вінницький національний медичний університет імені М.І.Пирогова, кафедра мікробіології, вірусології та імунології (вул. Пирогова, 56, м. Вінниця, Україна, 21018)

## ДОСЛІДЖЕННЯ ДИНАМІКИ РЕПАРАТИВНИХ ПРОЦЕСІВ У ПОВНОШАРОВІЙ ШКІРНІЙ РАНІ ПІД ВПЛИВОМ НЕФЕРМЕНТУЮЧОЇ МІКРОФЛОРИ

**Резюме.** Процес загоєння ран - одне з ключових питань медицини. В сучасних умовах рани контамінуються мікроорганізмами, які існують у формі біологічних плівок. До їх складу входять біологічно активні молекули, що впливають на життєздатність та диференціювання клітин, що забезпечують загоєння ран. В роботі визначали особливості репаративних процесів повношарових шкірних ран у присутності середовища, яке збагачено компонентами біоплівки *A. baumannii*. Експеримент проведено на 18 дорослих щурах, в рани яким вносили планктон *A. baumannii* або розчин збагачений компонентами біопліркового матриксу без фізіологічноактивних клітин *A. baumannii*. Для аналізу загоєння ран проводили макроскопічне та гістологічне дослідження. Показано, що в ранах, які загоювались в присутності компонентів бактеріальних біоплівок ознаки запалення виражені найменше, запалення обмежено експериментальною раною. З початком фази проліферації нейтрофільні лейкоцити поступово зникають, на відміну від контрольних та штучно контамінованих ран, де триває інфільтрація. Припинення запальної відповіді в коротші терміни, в ранах, що знаходились під впливом складових бактеріальних біоплівок, створює умови для коректної проліферації сполучною тканини. Це підтверджується появою зрілих колагенових волокон та диференційованих фібробластів на більш ранніх термінах. Найдовше ознаки запалення та епітеліальний дефект зберігались в ранах в які вносили планктон *A. baumannii*. Дане дослідження показує регулюючий вплив ранової мікробіоти на репаративні процеси в рані. Розвиток цього напрямку може змінити уявлення про доцільність ерадикації мікроорганізмів в рані.

**Ключові слова:** хірургічна інфекція рани, бактеріальна біоплівка, загоєння рани, *A. baumannii*.

### Вступ

В останні роки повідомляється про можливість утворення мікробних біоплівок не лише у хронічних, а і у гострих бойових та хірургічних ранах [2]. Біоплівкові форми мікроорганізмів значною мірою затримують загоєння ран, навіть у випадках відсутності клінічних ознак запалення [9]. Бактеріальні біоплівки складаються з полісахаридів, алгілату, позаклітинної ДНК, білків, ліпідів, володіють біологічною активністю. Складові позаклітинного матриксу біоплівок визначають відмінності влас-

тностей біоплівкової форми бактерій від планктонної [1]. Показано, як відрізняється вплив білкових складових та продуктів життєдіяльності планктонних та біоплівкових форм бактерій на культури мезенхімальних клітин, фібробластів, кератиноцитів [8]. Але дослідження *in-vitro* не можуть повністю відтворити багатогранну взаємодію бактерій та клітин макроорганізму при заселенні гострої рани біоплівкоутворюючими бактеріями.

Існуючі тваринні моделі передбачають введення в

шкірний дефект живої культури бактерій зі сформованою зрілою біоплівкою [10]. Тому не зрозуміло, що саме затримує загоєння рани: мікробні тіла чи компоненти біоплівкового екстрацелюлярного матриксу?

*Мета* - порівняти перебіг загоєння шкірних ран у присутності планктону *A.baumannii* та суспензії компонентів біоплівок культури *A.baumannii*, що звільнена від фізіологічноактивних бактеріальних клітин.

### Матеріали та методи

На проведення експерименту отримано дозвіл комісії з біоетики Вінницького національного медичного університету імені М.І.Пирогова (протокол №3 від 15.03.2016 р.), якою встановлено, що проведені дослідження відповідають етичним та морально-правовим вимогам згідно наказу МОЗ України №281 від 01.11.2000 р. При проведенні досліджень дотримувалися основних правил належної лабораторної практики GLP (1981), закону України № 3447IV "Про захист тварин від жорстокого поводження" від 21 лютого 2006 року.

До свого дослідження ми залучили 18 молодих лабораторних щурів вагою від 285 до 350 грамів. Для вивчення процесів, що відбуваються під час загоєння ран у умовах штучної контамінації використано сплінт-модель, в якій краї рани швами фіксують до штучного сплінт-диску [3]. В такий спосіб м'язи шкіри не зводять краї ран і перебіг закриття ран віддзеркалює процес загоєння рани у людини. Відповідно до поставлених завдань тварини були розподілені на 3 групи. Контрольну групу становили тварини, у котрих хірургічна рана загоювалася природним шляхом без внесення мікроорганізмів або продуктів їх життєдіяльності (6 щурів). Тваринам першої дослідної групи у рани щоденно вносили суспензію компонентів біоплівок культури *A.baumannii*, що звільнена шляхом фільтрації від фізіологічно активних бактеріальних клітин (6 щурів). Друга дослідна група - щури, яким в рану вносили бактеріальний завис добової культури *A.baumannii* у концентрації 108 КУО/мл (6 щурів). Щурів утримували окремо в клітках з достатньою кількістю води та їжі. Тварини контрольної і дослідних груп, в яких проводилась контамінація, не контактували між собою. Тварин виводили з дослідження передозуванням анестетика. Перед виведенням з експерименту забирали матеріал для гістологічного дослідження. Морфологічні дослідження проводили на базі патогістологічного відділення ВМКЦ ЦР м.Вінниця.

### Результати. Обговорення

Загоєння сплінт-ран у тварин всіх груп проходило у відповідності з класичним описом через фази запалення, проліферації та епітелізації. Але повне закриття ран настало раніше у групі щурів, у рани яким вводили суспензію компонентів бактеріальних біоплівок, звільнену від фізіологічноактивних клітин (рис. 1).

Макроскопічні ознаки запалення були присутні у ранах всіх трьох груп щурів. Найсильніше вони проявлялись у ранах, що штучно контамінувались живою культурою. В цій групі тварин розвивалось гнійне запалення. Загоєння ран, в які вводили фільтрат бактеріальних біоплівок (дослідна група 1), перебігало з менш вираженими некротичними змінами, набряком та болючістю. Ці рани раніше звільнялись від фібринозно-гнійних нашарувань, запалення в них мало ексудативний характер. Макроскопічно репаративні процеси почались одночасно в контрольних ранах та в ранах першої дослідної групи щурів. В ранах, що штучно контамінувались живою культурою *A.baumannii* (дослідна група №2), це відбулось із запізненням.

Гістологічним дослідженням підтверджено, що в ранах, які загоювались в присутності компонентів бактеріальних біоплівок ознаки запалення виражені найменше, а розповсюдження запалення не виходить за межі експериментальної рани. В контрольних та штучно контамінованих ранах спостерігається виражена інфільтрація нейтрофільними лейкоцитами вогнищ новоутвореної грануляційної тканини, яка триває довше ніж у групі 1.

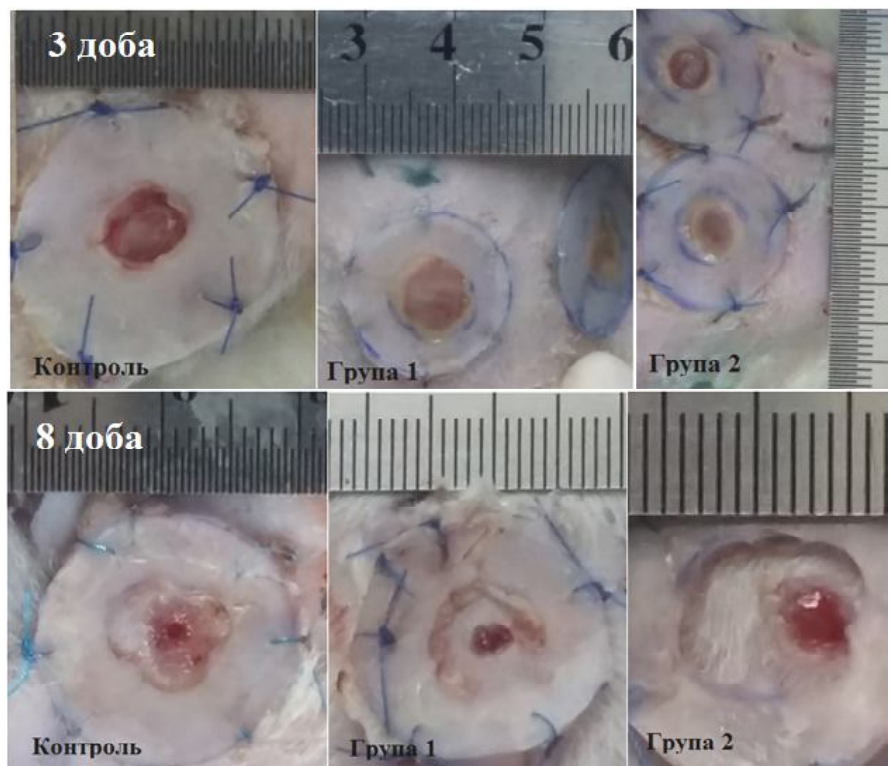
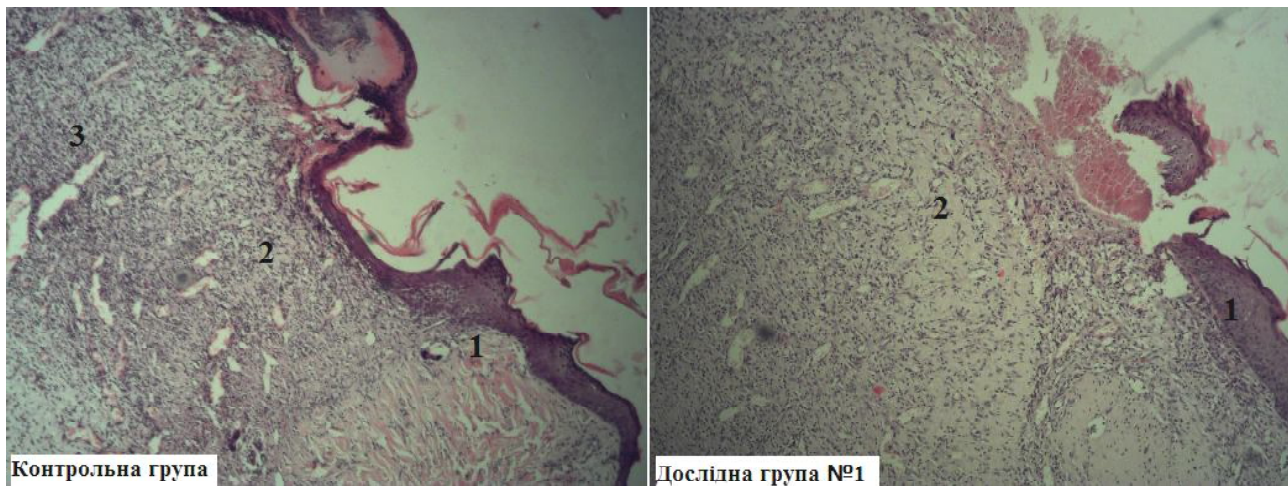


Рис. 1. Макроскопічна картина сплінт-ран на 3 та 8 добу експерименту.



**Рис. 2.** Поперечний гістологічний зріз крайової області рани контрольної групи та групи № 1. 8 доба експерименту. Гематоксилін-еозин. Мікрофотографія. Об.15х. Ок.10х. 1 - багатошаровий плоский епітелій; 2 - сполучна тканина; 3 - дифузна інтерстиціальна інфільтрація нейтрофільними лейкоцитами та лімфогістіоцитами.

Припинення запальної відповіді в коротші терміни, в ранах, що знаходились під впливом складових бактеріальних біоплівків, створює умови для коректної проліферації сполучної тканини. Це підтверджується появою зрілих колагенових волокон та диференційованих фібробластів на більш ранніх термінах у препаратах ран групи 1. Вочевидь, що нескомпроментоване дозрівання сполучної тканини є основою для контракції та зменшення площі ранового дефекту вже на шосту добу експерименту (див. рис. 2).

В контрольних ранах виразковий дефект заповнений молодою сполучною тканиною з вираженою лейкоцитарною інфільтрацією. Сполучна тканина - пухка з фібробластами, тонкостінними і повнокровними судинами. Щільність мікроциркуляторного русла незначна. Репаративні процеси у ранах експериментальних тварин групи № 1 характеризувались формуванням в зоні ураження тонкого прошарку грануляційної тканини, яка на зрізі вкриває всю ранову поверхню. Прошарок грануляційної тканини має компакту структуру та побудований з великої кількості петель кровоносних судин (вен та артеріол) та густо розташованих між ними клітинних елементів - лімфогістіоцитів, великих фібробластів з базофільною цитоплазмою та гіпертрофованими ядрами. Інфільтрація новоутвореної сполучної тканини менш виражена у порівнянні з контрольними ранами. Щільність розташування елементів у глибоких прошарках грануляційної тканини значно менша. Кровоносні судини направлені вертикально. Наявна велика кількість аморфної речовини. В регенераті у порівнянні з контрольною групою більша кількість фібробластів та колагенових волокон.

В ранах, в які вносили планктон *A. baumannii*, відмічається запальна реакція, що розповсюджується в глибину рани по між'язовим проміжкам до жирової тканини. Незначні грануляції розташовуються по периферії рани, вони молоді, в більшості сформовані за рахунок капілярів. У вогнищах утворення грануляційної тка-

нини поруч з великими молодими фібробластами та макрофагами у великій кількості присутні нейтрофіли.

Слід зауважити, що макроскопічні та гістологічні відмінності у прояві ознак запалення між дослідними групами були наявними на тлі присутності в ранах акінетобактерій у однаковій кількості ( $10^6$  КУО/г) у тварин обох груп. Природа контамінуючої речовини в дослідній групі №1 та №2 була різною. В дослідній групі №2 це був завис окремих фізіологічно активних бактерій, які добре розпізнаються імунокомпетентними клітинами і є потужними індукторами запальної відповіді. В групі №1 контамінуюча речовина являла собою фільтрат дезінтегрованої ультразвуком плівкової форми акінетобактерій, у якому містився переважно біоплівковий екзополісахаридний матрикс і не утримувалось фізіологічно активних клітин. Появу збудників у ранах тварин цієї групи можна пояснити відстроченою активацією окремих клітин-персистерів акінетобактерій, що утримувались у мікробному екзополімері.

В присутності завису живої культури *A. baumannii* загоєння ран відбувається на тлі значно виражених процесів запалення, які тривають навіть у фазі регенерації. Велика кількість активованих нейтрофілів виділяє надмірну кількість запальних цитокінів і знижує концентрацію чинників, які сприяють проліферації й формуванню сполучної тканини. З інших досліджень відомо, що при надмірній запальній реакції мітогенна активність проліферативних клітин пригнічується, а закриття рани уповільнюється [5].

Запальні процеси в контрольній групі були менш виражені та розгорнулись пізніше, ніж у дослідних тварин. Запалення є ініціатором ранозагоєння, отже внаслідок недостатнього виділення запальних медіаторів на ранніх стадіях, сповільнюється міграція клітин та початок фази проліферації [6].

Біоплівковий матрикс ускладнює доступність імуноцитів до мікробних антигенів, та ослаблює відповідь

макроорганізму. Перехід бактеріальної культури з планктонної форми у біоплівку робить її менш помітною для імунної системи та менше подразнює клітини неспецифічного захисту, які водночас є прозапальними [4]. Додатковий механізм, що зупиняє запальні прояви, це здатність позаклітинних компонентів біоплівок індукувати апоптоз серед клітин макроорганізму [7]. Запальна відповідь макроорганізму не має надмірної вираженості, обмежується першою фазою ранового процесу та не чинить дизрегуляторного впливу на формування грануляційної та сполучної тканини. Ймовірно, саме ця перебудова фенотипу бактеріальних клітин є проявом симбіозу, що дозволяє виживати мікроорганізмам та чинить регуляторний вплив на запальні процеси.

### Висновки та перспективи подальших розробок

1. Гістологічним дослідженням підтверджено, що в

ранах, які загоювались в присутності компонентів бактеріальних біоплівок ознаки запалення виражені найменше, а розповсюдження запалення не виходить за межі експериментальної рани.

2. Пригнічення запальної відповіді позаклітинними компонентами біоплівок створює умови для коректної проліферації сполучної тканини в коротші терміни. Це підтверджується появою зрілих колагенових волокон та диференційованих фібробластів на більш ранніх етапах ранозагоювання. Нескомпроментоване дозрівання сполучної тканини є поясненням швидшої контракції та зменшення площі ранового дефекту.

Результати проведеного експерименту свідчать про наявність позитивного регулюючого впливу складових ранової мікробиоти на репаративні процеси в рані. Розвиток досліджень у цьому напрямку може змінити уявлення про доцільність повної ерадикації мікроорганізмів з рани.

### Список літератури

- Bacterial plurality as a general mechanism driving persistence in chronic infections /G.D. Ehrlich, H.F. Ze, K. Shen [et al.] //Clin. Orthop. Relat. Res. 2005. - Vol. 437. - P.20-24.
- Biofilms and persistent wound infections in United States military trauma patients: a case-control analysis /K.S. Akers, K. Mende, K. A. Cheattle [et al.] //BMC Infect. Dis. - 2014. - Vol. 14. - P.190.
- Chronic wound biofilm model /K. Ganesh, M. Sinha, S. S. Wathewsteiner [et al.] //Adv. wound care. - 2015. - Vol. 7. - P.382-388.
- Hünsch G.M. Host Defence against Bacterial Biofilms: "Mission Impossible"? /G. M. Hünsch // Immunology. - 2012. - Vol.20. - P.17.
- Impaired wound healing /N.B. Menke, K. R. Ward, T. M. Witte [et al.] //Clinics in Dermatology. - 2007. - Vol.25. - P.19-25.
- Inflammation in wound repair: molecular and cellular mechanisms / S. A. Eming, T. Kriegel, J. M. Davidson //J. Invest. Dermatol. 2007. - Vol.27. - P. 514 - 525.
- Loss of viability and induction of apoptosis in human keratinocytes exposed to Staphylococcus aureus biofilms in vitro /K.R. Kirker, P. R. Secor, G. A. James [et al.] //Wound Repair. Regen. - 2009. - Vol.17, №5. - P.690-699.
- Staphylococcus aureus Biofilm and Planktonic cultures differentially impact gene expression, mapk phosphorylation, and cytokine production in human keratinocytes /P. R. Secor, G. A. James, P. Fleckman [et al.] //BMC Microbiology. - 2011. - Vol. 11. - P.143.
- The neuropathic diabetic foot ulcer microbiome is associated with clinical factors /S.E. Gardner, S.L. Hillis, K. Heilmann [et al.] //Diabetes. - 2013. - Vol.62. - P.923.
- Validation of a novel murine wound model of Acinetobacter baumannii infection /M.G. Thompson, C.C. Black, R.L. Pavlicek [et al.] //Antimicrobial Agents and Chemotherapy. - 2014. - Vol.58, №3. - P.1332-1342.

**Кондратюк В.Н., Ковальчук В.П., Химич С.Д.**

### ИССЛЕДОВАНИЕ ДИНАМИКИ РЕПАРАТИВНЫХ ПРОЦЕССОВ В ПОЛНОСЛОЙНОЙ КОЖНОЙ РАНЕ ПОД ВЛИЯНИЕМ НЕФЕРМЕНТИРУЮЩЕЙ МИКРОФЛОРЫ

**Резюме.** Процесс заживления ран - один из ключевых вопросов медицины. В современных условиях раны контаминируются микроорганизмами, которые существуют в форме биологических пленок. В их состав входят биологически активные молекулы, которые влияют на жизнеспособность и дифференцировку клеток, обеспечивающих заживление ран. В работе определяли особенности репаративных процессов полнослойных кожных ран в присутствии среды, обогащенной компонентами биопленок *A.baumannii*. Эксперимент проведен на 18 взрослых крысах, в раны которым вносили планктон *A. baumannii* или раствор обогащенный компонентами биопленочного матрикса без физиологически активных клеток *A. baumannii*. Для анализа заживления ран проводили макроскопическое и гистологическое исследование. Показано, что в ранах, которые заживали в присутствии компонентов бактериальных биопленок, признаки воспаления выражены меньше, воспаление ограничено экспериментальной раной. С началом фазы пролиферации нейтрофильные лейкоциты постепенно исчезают, в отличие от контрольных и искусственно контаминированных ран, где продолжается инфильтрация. Прекращение воспалительного ответа в короткие сроки, в ранах, которые находились под влиянием составляющих бактериальных биопленок, создает условия для корректной пролиферации соединительной ткани. Это подтверждается появлением зрелых коллагеновых волокон и дифференцированных фибробластов на более ранних сроках. Дольше признаки воспаления и эпителиальный дефект сохранялись в ранах, в которые вносили планктон *A.baumannii*. Данное исследование показывает регулирующее влияние раневой микробиоты на репаративные процессы в ране. Развитие этого направления может изменить представление о целесообразности эрадикации микроорганизмов в ране.

**Ключевые слова:** хирургическая инфекция раны, бактериальная биопленка, заживление раны, *A.baumannii*.

**Kondratiuk V.M., Kovalchuck V.P., Himich S.D.**

### COMPARISON OF REPARATIVE PROCESSES IN FULLTHICKNESS SKIN WOUNDS UNDER THE INFLUENCE OF NONFERMENTING MICROORGANISMS

**Summary.** The wound healing is one of the key issues of medicine. Nowadays wounds are contaminated by microorganisms

*existing in the form of a biofilm. Biofilm consist of biologically active molecules that affect the viability and differentiation of cells providing wound healing. The paper defines the features of reparative processes of fullthickness skin wounds in the presence of biofilm-enriched medium of A. baumannii. The experiment was conducted on 18 adult rats. In the animal's wounds plankton A. baumannii or biofilm-enriched medium of A. baumannii without physiologically active cells were inoculated. For the analysis of wound healing macroscopic and histological examination were performed. It is shown that in wounds that healed in the presence of biofilm-enriched medium signs of inflammation were less pronounced, inflammation was constrained by experimental wound boundaries. With the onset of the proliferative phase neutrophilic leukocytes gradually disappear, unlike in artificially contaminated and control wounds where infiltration continues. Abortion of the inflammatory response in the short term, in the wounds, which were under the influence of the components of bacterial biofilms, creates the conditions for the correct connective tissue proliferation. This is confirmed by the appearance of mature collagen fibers and earlier fibroblasts differentiation. The symptoms of inflammation and epithelial defect remained in the wound, which were inoculated by the plankton A. baumannii the longest. This study shows a regulating effect of the wound's microbes on reparative processes in the wound. The development of this approach can change the idea of the necessity of eradication of microorganisms in the wound.*

**Key words:** *surgical wound infection, bacterial biofilm, wound healing, A.baumannii.*

**Рецензент - д.мед.н., професор Півторак В.І.**

*Стаття надійшла до редакції 1.09.16р.*

*Кондратюк Вячеслав Миколайович - к. мед. н, начальник відділення анестезіології ВМКЦ ЦР Вінниця; +38(098)2771618; kondratuk2007@gmail.com*

*Ковальчук Валентин Петрович - д. мед. н., професор, професор кафедри мікробіології ВНМУ ім. М.І. Пирогова; +38(0432)358312; valentinkovalchuk2015@gmail.com*

*Хімич Сергій Дмитрович - д. мед. н., професор, завідувач кафедри загальної хірургії ВНМУ ім. М.І. Пирогова, +38(0432)358312*

---