

© Макеев В.Ф., Крупник А.-С.А., Крупник Н.М.

УДК: 616.314.22-089.844:611.068]-092.9

Макеев В.Ф., Крупник А.-С.А., Крупник Н.М.

Львівський національний медичний університет імені Данила Галицького (вул. Пекарська, 69, Львів, 29010, Україна)

## ВПЛИВ ДЕНТАЛЬНОЇ ІМПЛАНТАЦІЇ НА РОЗВИТОК НИЖНЬОЇ ЩЕЛЕПИ (ЕКСПЕРИМЕНТАЛЬНІ ДОСЛІДЖЕННЯ НА ЗРОСТАЮЧИХ ТВАРИНАХ)

**Резюме.** Дентальна імплантација на сьогодні є невід'ємною складовою частиною сучасної стоматології в питанні повної реабілітації та збереження якості життя стоматологічних хворих різного віку. Внаслідок активного розвитку дентальної імплантациї серед дорослих та розширенням показань до її застосування у віковому аспекті, дискутуються питання про можливість її використання для ортопедичного лікування дітей та підлітків, однак основними застереженнями щодо встановлення дентальних імплантів у зростаючих пацієнтів, є їх можливий вплив на ріст і розвиток щелепи.

**Ключові слова:** дентальні імпланти, нижня щелепа, зростаючі експериментальні тварини, ріст та розвиток, рентген-морфометрія.

### Вступ

Дентальна імплантација на сьогодні є невід'ємною складовою частиною сучасної стоматології в питанні повної реабілітації та збереження якості життя стоматологічних хворих різного віку. Метод дентальної імплантациї став одним із провідних при заміщенні дефектів зубних рядів різного ґенезу, скерованих не лише на відновлення жувальної функції, але й на високий прогностований естетичний результат [1, 5, 7, 12]. Внаслідок активного розвитку дентальної імплантациї серед дорослих та розширенням показань до її застосування у віковому аспекті, дискутуються питання про можливість її використання для ортопедичного лікування дітей та підлітків [2, 3, 6, 8, 9, 10, 11, 16]. Проте, основними застереженнями щодо встановлення дентальних імплантів у зростаючих осіб, які втратили постійні зуби, є їх можливий вплив на ріст і розвиток щелепи та інтеграція імплантата з кісткою, що перебуває в процесі ювенільної перебудови. Мета дослідження - рентгенологічно та морфометрично вивчити можливий вплив дентальної імплантациї на ріст і формування нижньої щелепи зростаючих експериментальних тварин.

### Матеріали та методи

В якості експериментальної моделі було обрано породу свійських свиней мініатюрної в'єтнамської вислобрюхої породи. Впродовж останніх років суттєво зросло використання цієї породи тварин як моделі біомедичних досліджень, вивчення уражень слинних залоз, питань остеонекрозу, регенерації біорецепторів тощо [15]. [13, 14] вказують, що порода мініатюрних свиней має як молочні, так і постійні зуби й усі групи зубів, які є у людини, присутні в щелепах свиней. Доведено, що складний механізм розвитку тимчасових зубів у мініатюрних свиней та послідовність їх заміни є аналогічними як у людини.

Дослідження проведено на 5 тваринах цієї породи. Протокол дослідження розглянутий та затверджений комісією з біоетики ЛНМУ ім. Данила Галицького. Усі експериментальні тварини 5-6 місячного віку (приблизно 15-16 річний вік людини), з середньою масою тіла 25-27 кг.

Експериментальна частина дослідження почалася після двотижневого адаптаційного періоду та обстеження експериментальних тварин ветеринарним лікарем. Тварини утримувались у віварії Державного науково-дослідного контрольного інституту ветеринарних препаратів та кормових добавок, в належних умовах при температурі  $22^{\circ}\text{C} \pm 2^{\circ}\text{C}$  та відносній вологості приблизно 60%, вигодовувались звичайною дієтою, рекомендованою для даного виду та водою ad libitum (вільно). У кожній тварини для проведення ДІ обрано ліву дентально-альвеолярну ділянку жуйних зубів нижньої щелепи і встановлено по одному імпланту. Правий бік нижньої щелепи без ДІ слугував контролем.

Після премедикації, під загальним знеболенням згідно рекомендацій [4] для даного виду тварин, проводилось оперативне втручання з дотриманням правил асептики та антисептики. Клінічні огляди за раною, станом навколишніх м'яких тканин та загальним станом тварин проводились щоденно впродовж 5 днів, далі до трьох тижнів кожні 3-5 днів.

Експериментальних тварин розподілено на 2 групи: 1 група (3 тварини) під спостереженням перебували впродовж 3 місяців, що відповідає приблизно 3-4 рокам життя людини та 2 тварини, які перебували в експерименті впродовж 6 місяців, що відповідає приблизно 6-7 рокам життя людини. Після завершення експерименту у 1-ій групі через 90 та в 2-ій через 180 днів, евтаназія тварин здійснена шляхом передозування препарату "Пропофол 1%" довенною ін'єкцією у вушну вену до зупинки дихання [4]. У кожній тварини вилучено нижню щелепу для проведення рентгеноморфометричних досліджень. Оцінку впливу дентальної імплантациї на ріст та розвиток нижньої щелепи в експериментальних тварин проведено за допомогою спіральної комп'ютерної томографії. Дослідження проведені у Центрі комп'ютерної томографії ТзОВ "AbsolutMed" (м. Львів) та проаналізовані за допомогою програми RadiAnt-4.0.3. При проведенні рентгенологічних досліджень в одній експериментальній тварини в нижній щелепі не виявлено дентального імплантата (не з'ясовано з яких причин), тому її було виведено з подаль-

ших досліджень та не враховано при аналізі отриманих результатів. Усі отримані та проаналізовані дані опрацьовані статистично.

### Результати. Обговорення

Рентгенологічно-морфометричні дослідження нижньої щелепи по завершенні експерименту засвідчили, що всі дентальні імплантати в чотирьох тварин добре остеоінтегровані, мінеральна щільність кісткової тканини в ділянці дентальних імплантатів становить у тварин 1 групи, в середньому,  $665,0 \pm 26,07$  HU, що практично відповідає мінеральній щільності кістки аналогічної ділянки нижньої щелепи без дентальної імплантації  $673,0 \pm 24,55$  HU, ( $p > 0,05$ ), (рис. 1). Подібна закономірність виявлена й у тварин 2 експериментальної групи, де усереднені показники МЦКТ склали  $713,0 \pm 31,23$  HU та  $711,0 \pm 19,87$  HU, ( $p > 0,05$ ) відповідно, (рис. 2).

Для об'єктивної оцінки змін, що можуть виникати в процесі росту нижньої щелепи після проведення ДІ, важливою є оцінка взаємодії її структур у трьох взаємно-перпендикулярних площинах (сагітальній, коронарній та аксіальній). Динаміку таких змін можливо визначити за допомогою тривимірних лінійних відстаней на 3-D сканах. Хоча ці лінійні відстані є спрощенням складних морфологічних процесів, все ж вони

дають з досить високою точністю об'єктивну оцінку змін тієї чи іншої анатомічної структури, (рис. 3 та рис. 4).

Морфометричний порівняльний аналіз правої та лівої половин нижньої щелепи експериментальних тварин, наведений у таблиці 1, засвідчив, що дентальна імплантація в пізній період статевого дозрівання піддослідних тварин, не має суттєвого впливу на ріст та розвиток нижньої щелепи. Отримані дані є практично однаковими як при проведенні вимірів за оклюзійними поверхнями ( $p > 0,5$ ), так і за краєм тіла нижньої щелепи ( $p > 0,5$ ).

У проекції зверху (superior) розміри правої (без ДІ) та лівої (з ДІ) половин нижньої щелепи змінюються відповідно в межах від  $1,21 \pm 0,22$  см у фронтальній ділянці до  $3,25 \pm 0,11$  см в ділянці СНЩС та  $1,21 \pm 0,22$  см -  $3,23 \pm 0,13$  см. У проекції знизу (inferior) розміри правої половини н/щ змінюються в межах  $1,26 \pm 0,15$  см (фронтальна ділянка),  $2,30 \pm 0,13$  см (ділянка пре-молярів),  $3,26 \pm 0,11$  см (ділянка молярів) та  $4,89 \pm 0,12$  см (від кута н/щ до серединно-сагітальної площини). Аналогічні розміри на половині н/щ з ДІ становлять:  $1,29 \pm 0,18$  см,  $2,32 \pm 0,09$  см,  $3,24 \pm 0,12$  см та  $4,91 \pm 0,13$  см відповідно.

Суттєвих змін не виявлено й при проведенні тих самих вимірювань через 6 місяців після ДІ. В обох

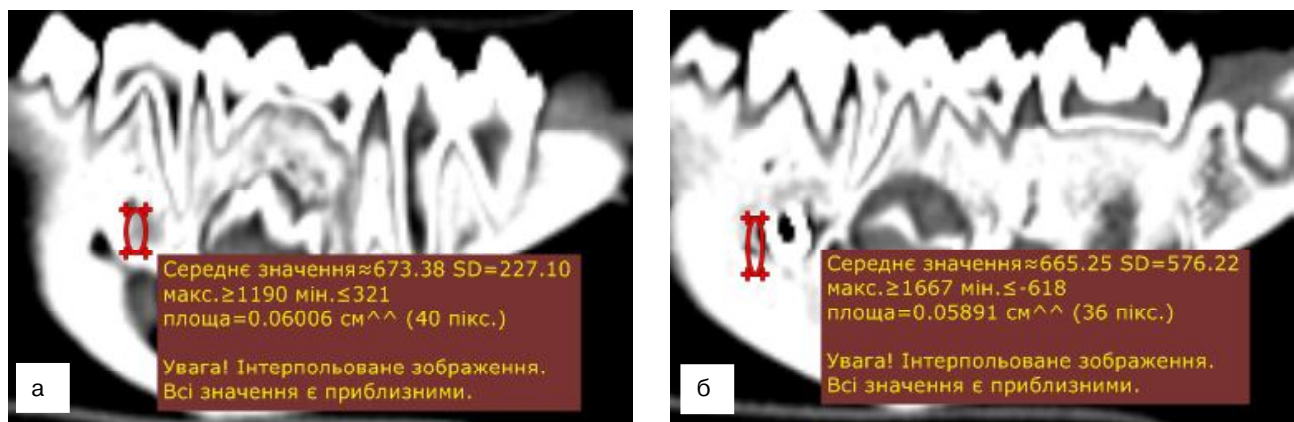
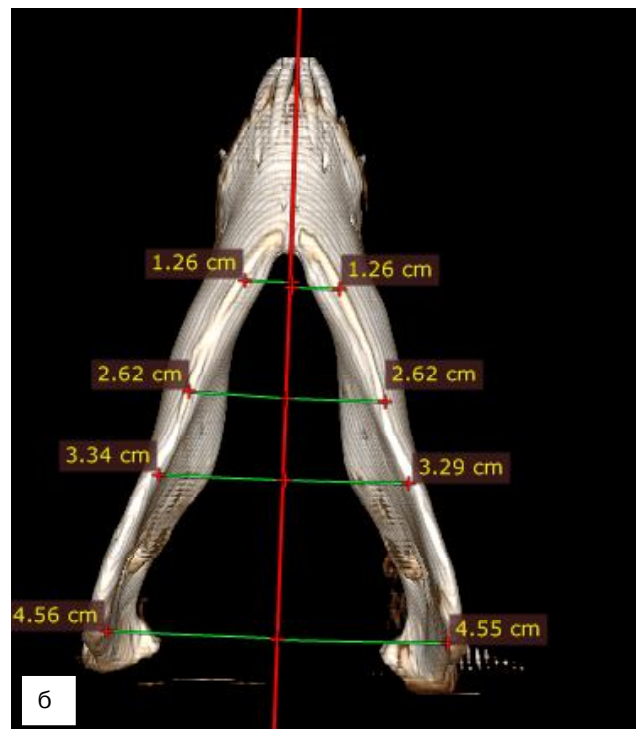
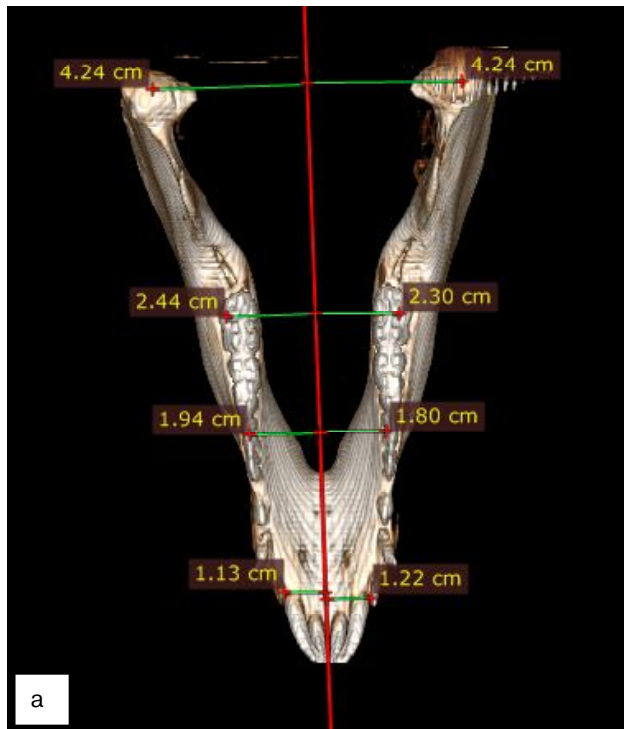


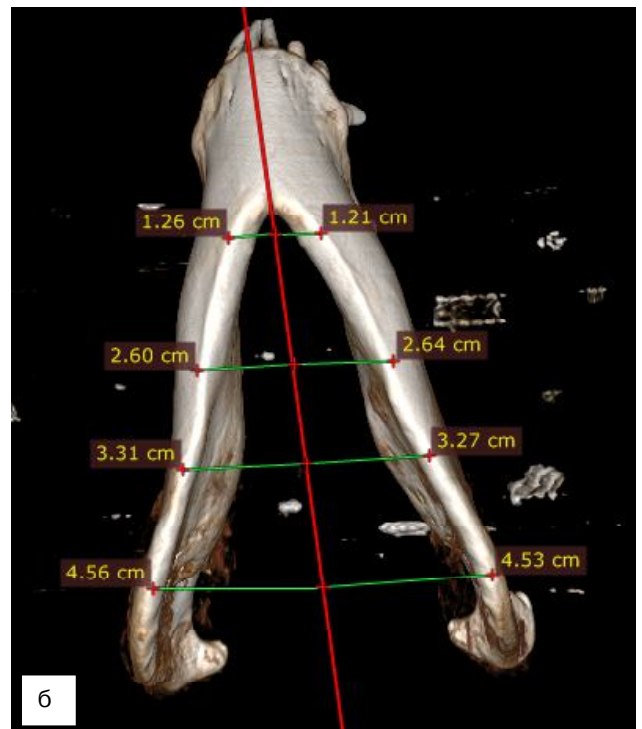
Рис. 1. МЦКТ нижньої щелепи експериментальної тварини 1 групи: а - в ділянці без ДІ; б - в ділянці з ДІ.

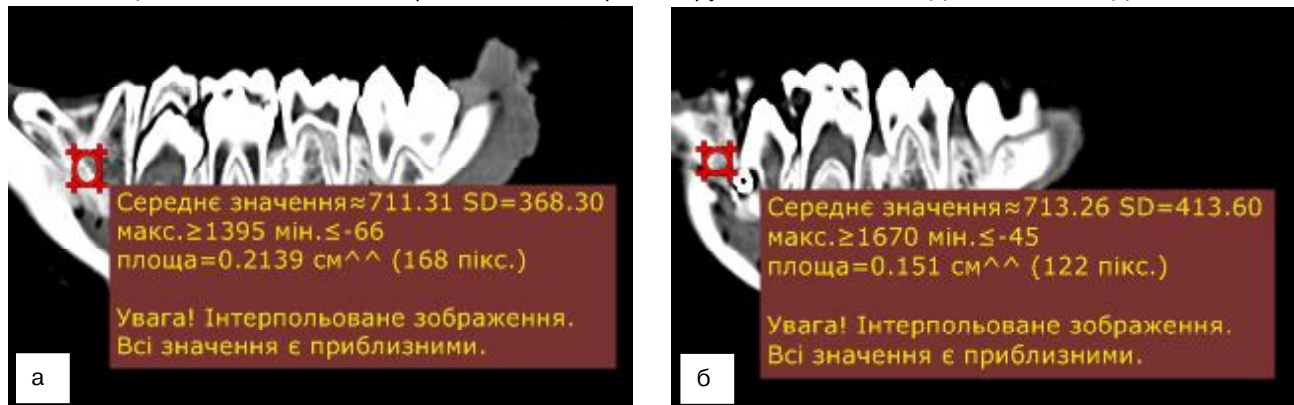

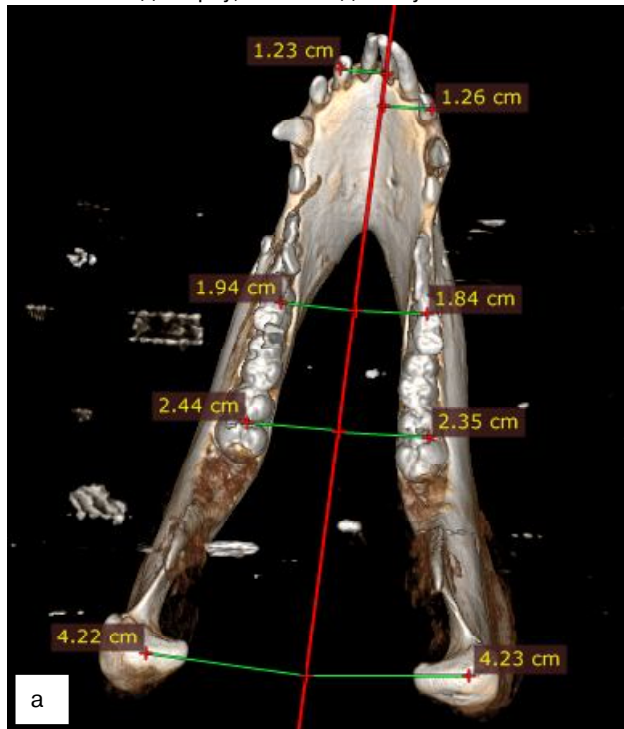Рис. 2. МЦКТ нижньої щелепи експериментальної тварини 2 групи: а - в ділянці без ДІ; б - в ділянці з ДІ.



**Рис. 3.** Розміри правої та лівої половин н/щ експериментальної тварини 1-ої групи відносно серединної сагітальної площини: а - вигляд зверху; б - вигляд знизу.



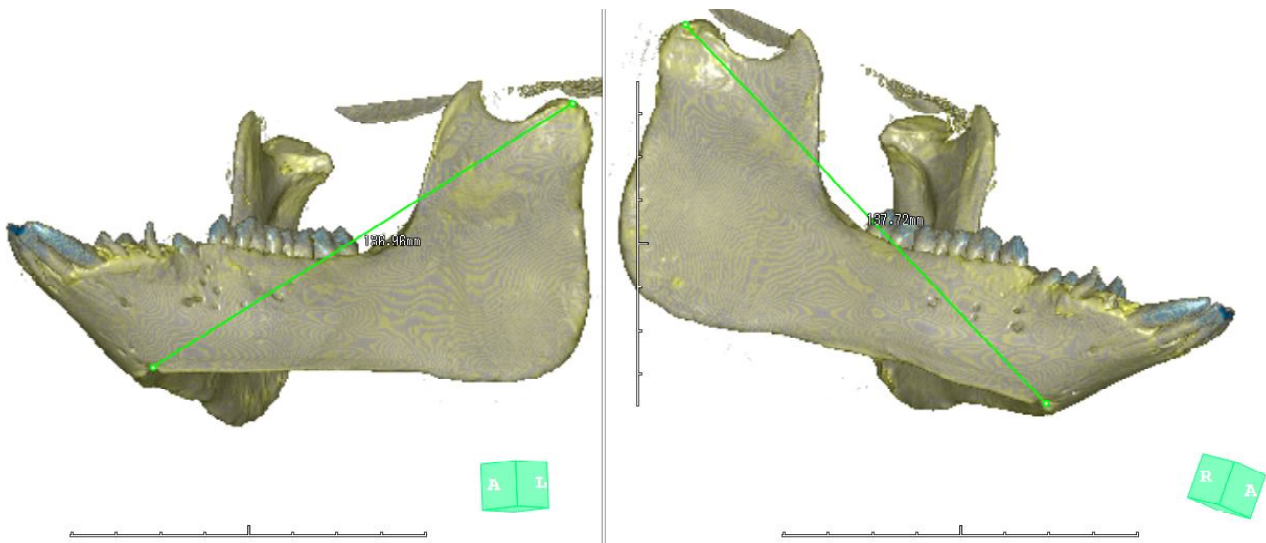
**Рис. 4.** Розміри правої та лівої половин н/щ експериментальної тварини 2-ої групи відносно серединної сагітальної площини: а - вигляд зверху; б - вигляд знизу.

проекціях як superior, так і inferior, розміри і правої, і лівої половин нижніх щелеп були практично однаковими за оклюзійними та різучими поверхнями зубів і за краєм тіла нижньої щелепи, ( $p > 0,5$ ). У проекції зверху

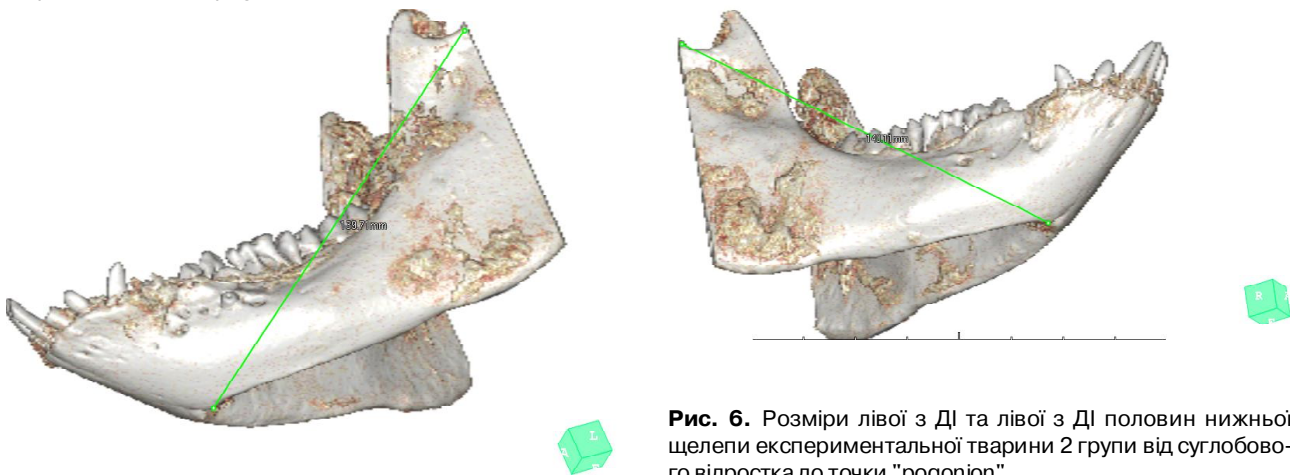
розміри половини н/щ з ДІ змінюються з  $3,19 \pm 0,15$  см в ділянці СНЦС суглобу до  $1,25 \pm 0,16$  см - у фронтальній ділянці в області різців та ікол. На половині н/щ без ДІ вони коливаються в межах від  $3,20 \pm 0,12$  см

**Таблиця 1.** Порівняльний аналіз розмірів правої половини (без ДІ) та лівої половини (з ДІ) нижньої щелепи до серединно-сагітальної площини, (см).

Ділянка н/щ		1 експериментальна група				2 експериментальна група			
		правий бік без ДІ	Лівий бік з ДІ	t-критерій Стюдента	p	правий бік без ДІ	Лівий бік з ДІ	t-критерій Стюдента	p
За оклюзійними та ріжучими поверхнями зубів н/щ	різці	1,14±0,14	1,19±0,13	0,26	0,80	1,24±0,12	1,27±0,10	0,24	0,81
	премоляри	1,81±0,05	1,95±0,04	2,26	0,03	1,80±0,04	1,92±0,04	1,95	0,06
	моляри	2,29±0,07	2,42±0,08	1,20	0,23	2,35±0,05	2,41±0,08	0,63	0,53
	СНЩС	4,24±0,24	4,22±0,24	0,06	0,96	4,23±0,24	4,22±0,24	0,00	1,00
За краєм тіла н/щ	різці	1,24±0,01	1,26±0,02	0,64	0,53	1,22±0,02	1,25±0,01	1,30	0,20
	премоляри	2,60±0,16	2,62±0,15	0,11	0,91	2,62±0,16	2,63±0,15	0,08	0,94
	моляри	3,33±0,08	3,28±0,02	0,58	0,56	3,32±0,08	3,28±0,02	0,50	0,62
	кут	4,56±0,05	4,53±0,10	0,26	0,79	4,54±0,06	4,52±0,10	0,22	0,83



**Рис. 5.** Розміри лівої з ДІ та лівої з ДІ половин нижньої щелепи експериментальної тварини 1 групи від суглобового відростка до точки "gonion".



**Рис. 6.** Розміри лівої з ДІ та лівої з ДІ половин нижньої щелепи експериментальної тварини 2 групи від суглобового відростка до точки "gonion".

до 1,26±0,18 см, відповідно. У проекції знизу від кута до ментальної ділянки н/щ її розміри зменшуються з 4,88±0,13 см до 1,23±0,14 см на половині щелепи з ДІ та відповідно з 4,88±0,13 см до 1,20±0,12 см на поло-

вині без ДІ. При порівнянні динаміки вимірюваних відстаней до серединної сагітальної площини з віком в експериментальних тварин, встановлено, що вони практично є стабільними та змінюються в межах 0,01-0,04



**Таблиця 2.** Середня конділярно-погоніальні правої половини (без ДІ) та лівої половини (з ДІ) нижньої щелепи, см.

Групи порівняння	Правий бік	Лівий бік	t-критерій Стюдента	P
Перша група	136,61±0,27	137,29±0,41	1,39	0,27
Друга група	137,59±0,57	138,21±1,07	0,51	0,61

мм, що, на нашу думку, може бути пов'язано з особливостями генотипу тварин, що певною мірою визначає лінійні розміри скелету в цілому та ЩЛД зокрема.

Зважаючи на те, що у розвитку нижньої щелепи в процесі росту, важливу роль відіграють фактори її переміщення до переду, а також певні фактори ротації, нами проведено порівняння відстаней між правим та лівим суглобовим відростками та точкою рогопіон в експериментальних тварин обох груп дослідження, (рис. 5, рис. 6 та табл. 2). Ці виміри, на нашу думку, дозволяють об'єктивно оцінити динамічні зміни у нижній щелепі з точки зору її реконструкції з віком у суглобових відростках та у ментальній ділянці.

Наведені на рисунках 5 та 6 та таблиці 2 конділярно-погоніальні розміри нижньої щелепи свідчать про

їх ідентичність у тварин обох експериментальних груп як справа (без ДІ), так і зліва (з остеоінтегрованим ДІ) та їх усереднені довжини в 1-й групі склали відповідно 13,6 см та 13,7 см та у 2-й групі - 13,7 см та 13,8 см відповідно.

### Висновки та перспективи подальших досліджень

1. Таким чином, ґрунтуючись на рентгенологічному та морфометричному аналізі впливу дентальної імплантації на ріст та розвиток нижньої щелепи у зростаючих експериментальних тварин нами не виявлено статистичного підтвердження суттєвих змін між правою (без ДІ та лівою (з ДІ) половинами нижньої щелепи.

2. Мінеральна щільність кісткової тканини нижньої щелепи як з правого, так і з лівого боків є ідентичною, а дентальні імплантати добре остеоінтегровані.

Проведені експериментальні дослідження дають підставу рекомендувати метод дентальної імплантації в ортопедичній реабілітації малих включених дефектів зубних рядів у підлітковому віці для подальших досліджень.

### Список посилань

- Вакуленко, В. І., Гончаренко, Є. В., Шнайдер, С. А., & Ковшар, І. П. (2014). Стабільність дентальних імплантатів у процесі остеоінтеграції. *Досягнення біології та медицини*, 1 (23), 32-34.
- Дорошенко, С. І., Стороженко О. В., & Кульгінський Є. А. (2010). Особливості дентальної імплантації у підлітковому віці. *Український стоматологічний альманах*, 5, 66-68.
- Ерадзе, Н. Е., Лебеденко, І. Ю., & Топольницький, О. З. (2009). Применение у детей зубных протезов опорой на внутрикостные имплантаты. *Рос. стоматологический жур.*, 2, 51-54.
- Полатайко, О. (2009). Ветеринарная анестезия. Київ: Перископ.
- Потапчук, А. М. & Криванич, В. М. (2015). Вплив структури поверхні імплантатів на процеси остеоінтеграції (огляд літератури). *Інновації в стоматології*, 1, 82-88.
- Угрин, М. М., Готь, І. М., Смоляр, Н. І. (2009). Використання методики дентальної імплантації при стоматологічному лікуванні та реабілітації у дітей з вродженою адентією. *Профілактична та дитяча стоматологія*, 1, 28-35.
- Чуйко, А. М. (2008). Про біомеханічну дентальну імплантацію залежно від діаметра і товщини. *Імплантологія. Пародонтологія. Остеологія*, 4 (12), 67-74.
- Agarwal, N., Kumar, D., Anand, A., & Bahetwar, S. (2016). Dental implants in children: A multidisciplinary perspective for long-term success. *Natl J Maxillofac Surg.*, 7 (2), 122-126.
- Brahmin, J. S. (2005). Dental implants in children. *Orl Maxillofac Surg Clin N Am*, 17, 375-381.
- Heuberger, S., Dvorak, G., & Mayer, C. (2015). Dental implants are a viable alternative for compensating oligodontia in adolescents. *Clin. Oral Implants Res.*, 4, 22-7.
- Jofré, J., & Werner, A. (2015). Use of mini implants to replace a missing tooth in a growing patient: a six-year follow up case report. *Eur J Paediatr Dent*, 16 (4), 284-6.
- Jovanovic, S. A. (2005). Esthetic therapy with standard and scalloped implant designs: the five biologic elements for success. *J. Calif. Dent. Assoc.*, 33 (11), 873-80.
- Li, A., Song, T. L., & Wang, F. (2012). MicroRNAome and expression profile of developing tooth germ in miniature pigs. *PLoS One*, 7 (12), 252-256.
- Song, T., Wu, T., & Wei, F. (2014). Construction of a cDNA library for miniature pig mandibular deciduous molars. *BMC Dev Biol.*, 14, 16-29.
- Xu, J. J., Zheng, Z. M., & Fang, D. J. (2012). Mesenchymal stromal cell-based treatment of jaw osteoradionecrosis in swine. *Cell Transplant.*, 21 (8), 1679-1686.
- Carmichael, R. P., & S?ndor, G. K. (2008). Dental implants, growth of the jaws, and determination of skeletal maturity. *Atlas Oral Maxillofac Surg Clin North Am*, 16, 1-9.

**Макеев В.Ф., Крупник А.-С.А., Крупник Н.М.**

### ВЛИЯНИЕ ДЕНТАЛЬНОЙ ИМПЛАНТАЦИИ НА РАЗВИТИЕ НИЖНЕЙ ЧЕЛЮСТИ (ЭКСПЕРИМЕНТАЛЬНЫЕ ИССЛЕДОВАНИЯ НА РАСТУЩИХ ЖИВОТНЫХ)

**Резюме.** Дентальная имплантация сегодня является неотъемлемой составной частью современной стоматологии в вопросе полной реабилитации и сохранения качества жизни стоматологических больных разного возраста. Вследствие активного развития дентальной имплантации среди взрослых и расширением показаний к ее применению в возрастном аспекте, дискутируются вопросы о возможности ее использования для ортопедического лечения детей и подростков, однако основными оговорками по установлению дентальных имплантов в растущих пациентах, является их возможное влияние на рост и развитие челюстей.

**Ключевые слова:** дентальные импланты, нижняя челюсть, растущие экспериментальные животные, рост и развитие, рентген-морфометрия.

**Makeev V.F., Krupnyk A.-S.A., Krupnyk N.M.**

**THE EFFECT OF DENTAL IMPLANTS ON THE MANDIBLE DEVELOPMENT (EXPERIMENTAL STUDY IN GROWING ANIMALS)**

**Summary.** *Dental implantation is an integral part of modern dentistry in the issue of complete rehabilitation and preservation of the quality of life of dental patients of all ages. Due to the active development of dental implantation among adults and the expansion of indications for its application in the age aspect, the question of the possibility of its use for prosthetic treatment of children and adolescents is discussed, but the main reservations about the establishment of dental implants in growing patients are the possible dental implants impact on jaws growth and development.*

**Key words:** *dental implants, mandible, growing experimental animals, growth and development, radiological morphometry.*

**Рецензент - д.мед.н., проф. Павленко О.В.**

*Стаття надійшла до редакції 19.06.2017 р.*

*Макеєв Валентин Федорович - д.мед.н., професор кафедри ортопедичної стоматології ЛНМУ ім. Данила Галицького; +38(067)7160167*

*Крупник Анна-Софія Андріївна - аспірант кафедри ортопедичної стоматології ЛНМУ ім. Данила Галицького; +38(097)4607160; anna.krupnyk@gmail.com*

*Крупник Наталія Миколаївна - к.мед.н., доцент кафедри хірургічної стоматології та щелепно-лицевої хірургії ЛНМУ ім. Данила Галицького; anna.krupnyk@gmail.com*

---